Aus dem Hirnpathologischen Institut der Deutschen Forschungsanstalt
für Psychiatrie, Kaiser-Wilhelm-Institut in München
(Leiter: Prof. Dr. *W. Scholz*)

Beitrag zur Frage der Koagulationsnekrose im Zentralnervensystem

Inaugural-Dissertation

zur

Erlangung der Doktorwürde in der gesamten Medizin

verfaßt und einer

Hohen Medizinischen Fakultät

der Ludwig-Maximilians-Universität zu München

vorgelegt von

Hans Credé

München 1939

Druck der Universitätsdruckerei H. Stürtz A.G., Würzburg

Gedruckt mit Genehmigung der Medizinischen Fakultät
der Ludwig-Maximilians-Universität München

Referent: Professor Dr. *W. Scholz*
Korreferent: Professor Dr. *E. Rüdin*

R. UNIV.
BIBLIOTHEEK
LEIDEN

Sonderdruck aus
„Zeitschrift für die gesamte Neurologie und Psychiatrie", 166. Band, 5. Heft
Verlag von Julius Springer, Berlin

Meinem lieben Großvater

Kommerzienrat Dr. ing. e. h. **Adam Credé**

in dankbarer Verehrung

gewidmet

Digitized by the Internet Archive
in 2026

https://archive.org/details/IA41548311_0102

Markiewicz beschrieb vor zwei Jahren in einer am gleichen Institut entstandenen Arbeit eigentümliche Organisationsvorgänge um nekrotische Bezirke im menschlichen Gehirn, die er als Koagulationsnekrosen ansprach. Am Ende seiner Ausführungen erhob er die Forderung, man solle doch der autoptischen Untersuchung des Materials vor der Fixation mehr Beachtung schenken, um nicht den nur durch den tastenden Finger so erhebenden Befund der vermehrten Konsistenz, durch den erst die Diagnose Koagulationsnekrose zur Gewißheit wird, zu übersehen. Bei den von ihm beschriebenen Fällen fehlte ihm diese Feststellung, da nur bereits fixiertes Material vorlag.

Die folgende Untersuchung geht gewissermaßen von einem entgegengesetzten Punkt aus, indem die Natur der Nekrosen nicht erst aus den Reaktionsvorgängen am Gewebe erschlossen werden muß, sondern bei experimentell gesetzten Koagulationsnekrosen des Gehirns die Abbau- und Organisationsvorgänge untersucht werden. Dabei ergibt sich auch die Möglichkeit, einen Einblick in Reihenfolge und zeitlichen Ablauf der Vorgänge zu gewinnen.

Das Material wurde dem hirnpathologischen Institut gütigerweise von Herrn Professor *Greifenstein*-Königsberg überlassen. Es stammt von Versuchen, die er noch an der hiesigen Universitätsklinik für Hals-, Nasen- und Ohrenkrankheiten ausgeführt hat. *Greifenstein* führte, um einen Weg zur Verhinderung der Entstehung otogener Meningitiden zu finden, an etwa 25 Kaninchengehirnen Elektrokoagulationen aus. Mehrere Tiere wurden doppelseitig operiert. Nach Freilegung der Hirnoberfläche durch Trepanation wurden durch Aufsetzen kleiner, flacher Elektroden auf die Meningen mit wechselnder Stromstärke Gewebskoagulationen ausgeführt. Dabei ergab sich neben der von *Greifenstein* bezweckten Verödung der Meningealräume jedesmal ein mehr oder weniger ausgedehnter koagulierter Bezirk im darunter liegenden Hirngewebe (s. Übersicht, Abb. 1 und 6). Diese Herde wiesen deutlich vermehrte Konsistenz auf und waren auch dem ganzen Vorgange der Elektrokoagulation entsprechend (s. *von Seemen:* Elektrochirurgie) mit

Sicherheit als Koagulationsnekrosen anzusprechen. Ein Teil der Versuche wurde als intracerebrale Stichkoagulation ausgeführt. Hierbei bildeten sich um den Stichkanal der eingeführten Nadelelektrode (s. Übersicht, Abb. 4 und 12) ebenfalls Koagulationsnekrosen.

Durch verschieden lange Lebensdauer nach der Koagulation ergab sich eine fortlaufende Reihe sehr verschiedener Stadien, die einen Zeitraum von 2 Tagen bis zu $8^1/_2$ Monaten umfassen. Die bereits von *Greifenstein* angefertigten Hämalaun-Eosinschnitte wurden durch *van Gieson*-

Abb. 1. Koagulationsnekrose, 3 Tage alt. Hämalaun-Eosin. *T* Trepanationsöffnung. *N* koagulierter Bezirk, *E* der Erweichung anheimfallender Bezirk, *L* Leukocytenwall, *D* ödematös aufgelockerte Demarkationszone.

und *Perdrau*-Färbungen ergänzt. Weitere empfindlichere Methoden, wie die von *Nissl*, Markscheiden- und Achsenzylinderdarstellungen waren wegen der Entkalkung der Präparate nicht zuverlässig anzuwenden; auch die Gliafaserfärbung nach *Holzer* versagte so gut wie immer. Nach Aussonderung einiger durch infektiöse Prozesse komplizierter, nicht mehr eindeutiger Präparate läßt sich an Hand dieses Materials folgendes von Kolliquationsnekrosen stark abweichendes Bild über den Vorgang der Resorption und der Organisation solcher Koagulationsnekrosen gewinnen [1]:

Die nekrotischen Herde von rundlicher oder spindelförmiger Gestalt heben sich durch ihr homogenes, fast strukturloses Aussehen deutlich

[1] Über die Vorgänge an den Meningen: Siehe die spätere Arbeit von *Greifenstein*.

aus dem umgebenden Hirngewebe heraus. Sie erscheinen im H.E.-Bild ziemlich homogen, schwachrosa getönt, bei *Gieson*-Färbung blaßgrünlichgelb. Die Grundsubstanz sieht gelegentlich etwas schollig aus. Die ortsansässigen Zellen färben sich entweder überhaupt nicht mehr an oder nehmen als schattenhafte Gebilde einen blassen, bläulichen Ton an. Ihr Aussehen, soweit es sich um Ganglienzellen handelt, entspricht am ehesten dem von *Spielmeyer* gekennzeichneten Typ der ischämischen Zellerkrankung, die ja von *Spielmeyer* auch als ein Typus der Zellnekrose betrachtet wird, der im Gegensatz zur Protoplasmaverflüssigung bei der „schweren" Zellveränderung *Nissl*s durch eine Gerinnung des Cytoplasmas charakterisiert ist. Daß die Ganglienzellnekrosen in den koagulierten Gewebsbezirken gerade diese Form zeigen, scheint der Auffassung *Spielmeyer*s recht zu geben. Die Gefäße sind, soweit sie nicht in der Homogenität des Ganzen verschwinden, als stark erweiterte, mit scholligem, geronnen aussehendem Inhalt versehene starre Gebilde zu sehen. Jede feinere Struktur der Wände ist verlorengegangen, die Kerne der Gefäßwandzellen färben sich nicht mehr als die der übrigen zelligen Gewebsbestandteile. Lebende Zellen enthält der totalnekrotische Koagulationsbezirk in seinen zentralen Teilen nicht mehr. Kompliziert wird das Bild durch vielerlei, der Eigenart des Elektrokoagulationsvorganges selbst zuzuschreibende Veränderungen: man sieht hier und da größere Blutungen, geplatzte Gefäße, Risse und Spalten und sogenannte „Hitzewaben". Wasserdampfentwicklung des sich im Gewebe in Hitze umsetzenden Stromes werden auch hier zur Erklärung herangezogen werden müssen. Diese Risse und Spalten haben für später insofern Bedeutung, als sie als erste Wege für die Organisation eine Rolle spielen.

Die ersten reaktiven Erscheinungen lassen sich an unserem Material 2 und 3 Tage nach der Operation in Gestalt einer Demarkierung des lebenden vom toten Gewebe feststellen, und zwar sind in der Richtung von außen nach innen folgende Zonen zu unterscheiden: 1. Ein schmaler Saum aufgelockerten ödematösen Gewebes, der den nekrotischen Bezirk gegen das erhaltene Gewebe ziemlich scharf abgrenzt; 2. nach dem Innern des Herdes zu ohne scharfe Grenze anschließend eine schmale Zone nekrotischen Gewebes, in welchem, soweit die Rinde betroffen ist, die Nervenzellen zugrunde gegangen sind. Auch das gliöse Gewebe scheint hier nicht mehr reaktionsfähig zu sein; die Kontinuität des Gewebsgefüges ist offensichtlich zerstört. Dagegen sind die Gefäße wenigstens teilweise erhalten. Und von ihnen ausgehend machen sich auch bereits Reaktionserscheinungen an den Bindegewebszellen bemerkbar. Es spielt sich hier ein Vorgang ab, der sich in nichts von einer Kolliquationsnekrose unterscheidet. An diese erweichte Zone schließt sich nach innen hin 3. das viel dichter aussehende koagulierte und völlig reaktionslose Gewebe an. Das koagulierte Gewebe ist also allseits von

einer dünnwandigen Schale erweichten Hirngewebes umgeben, welches die Basis für den nun erfolgenden konzentrischen Angriff auf den fremdkörperhaften, koagulierten Kern bildet. Zwischen erweichtem und koaguliertem Gewebe schiebt sich schon sehr frühzeitig ein dichter, mehr oder weniger breiter Wall von polynukleären Leukocyten ein, der, von den Gefäßen der erweichten Zone seinen Ausgang nehmend, in das koagulierte Gewebe vorzudringen sucht, hier aber auf einen

Abb. 2. Einzeldarstellung aus Abb. 1 bei stärkerer Vergrößerung. Hämalaun-Eosin. Bezeichnungen wie in Abb. 1.

offenbar schwer zu überwindenden Widerstand stößt. Man sieht die Leukocyten als dichte Schwaden in geringer Tiefe der koagulierten Bezirke liegen, sich gegen das Innere in fast geradliniger Front absetzend (Abb. 1, 2 und 3). In anderen Präparaten kann man erkennen, wie sie längs nekrotischen Gefäßen oder in Rissen und Spalten von der Oberfläche her eindringen. Sie sind meist bereits abgestorben, zum Teil nur noch als formloser Detritus vorhanden. Sie vermochten offenbar nur eine geringe oberflächliche Schicht zu durchdringen und häuften sich bei zunehmender „Härte" oder Dichte der Nekrose wie vor einem undurchdringlichen Fremdkörper in großen Massen an. Ob sie wesentliche lytische Eigenschaften dabei entfalten oder eine Vorarbeit für den späteren Abbau im Sinne einer Aufbereitung der obersten Schichten leisteten, fand morphologisch keinen sicheren Ausdruck.

Die eigentlichen Abbauvorgänge an dem koagulationsnekrotischen Bezirk selbst traten erst an 8-, 11- und 14tägigen Herden deutlich in Erscheinung (Abb. 4 und 5). Junges, gefäßreiches Bindegewebe dringt langsam von der schmalen, den koagulierten Bezirk umgebenden Erweichungszone aus — häufig die erwähnten präformierten Spalten und Risse benutzend — in das Innere vor. Körnchenzellen werden sichtbar, vorhandene Wege werden erweitert, neue angelegt. Durch Umwachsung

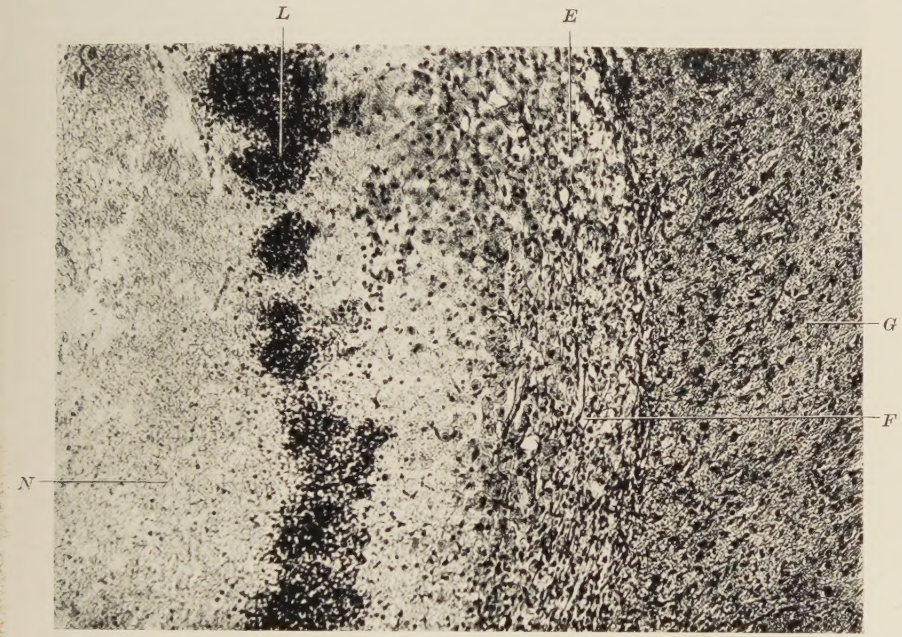

Abb. 3. Ausschnitt aus der Peripherie einer 11 Tage alten Koagulationsnekrose. van Gieson. *N* Nekrose, *L* Leukocytenwall etwa an der Grenze zwischen koaguliertem und erweichtem Gewebe *(E)*; *F* Fibroblastenwucherung, Bildung von Bindegewebsfasern und Körnchenzellen in der Erweichungszone, *G* gliöse Reaktion im erhaltenen Gewebe.

kommt es am Rande zur Ablösung von größeren und kleineren Teilen des koagulierten Gewebes. Die abgelösten Bröckel werden einzeln weiter in Angriff genommen, während der Abbauvorgang in die Tiefe des Herdes weiter fortschreitet. — Sehr häufig erfolgt der Abbau direkt von der Oberfläche des Herdes her, ohne daß es zur Ablösung solcher Einzelpartikel kommt. Der Herd wird als Ganzes verkleinert (Abb. 6). Man sieht dann Körnchenzellen, in langen Reihen eine neben der anderen, einen dichten Besatz der äußeren Kontur der Herde bilden. Sie nehmen dabei oft merkwürdige Gestalt an, indem sie rüsselförmige Fortsätze in das Innere schicken, sich nach außen abrunden und, Birnenform annehmend, zu ungewöhnlicher Größe heranwachsen (s. Abb. 7). Unmittelbar vor der Abbaufront ist im Nekrotischen oft ein heller,

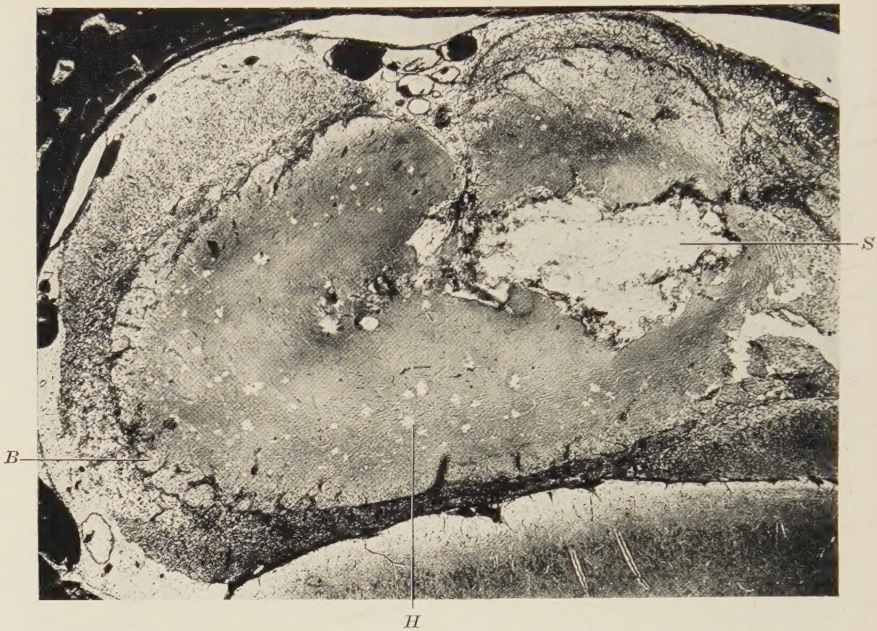

Abb. 4. 14 Tage alte intracerebrale Stichkoagulation. van Gieson. *S* Stichkanal, *H* Hitzewaben im koagulierten Gewebe; sei *B* Ablösung von Einzelpartikeln des koagulationsnekrotischen Gewebes durch eindringendes Granulationsgewebe.

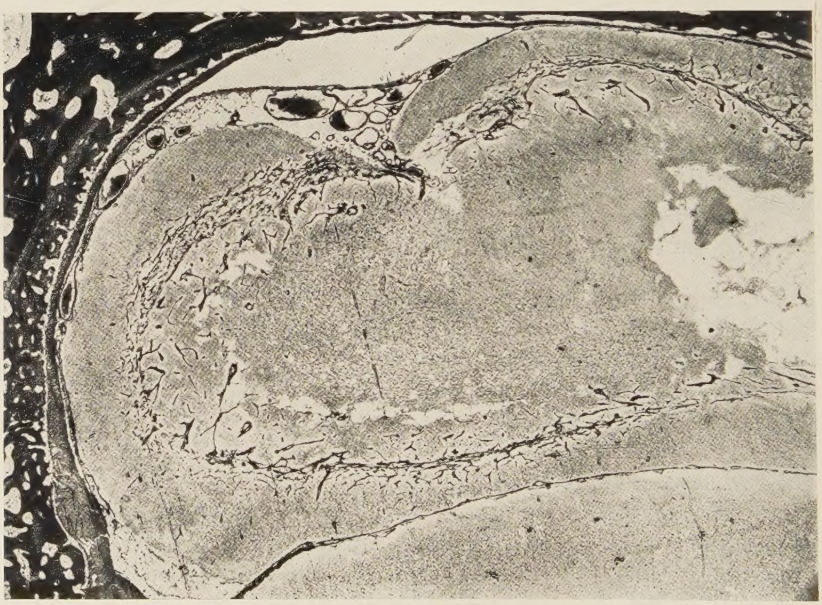

Abb. 5. *Perdrau*-Färbung des gleichen Herdes wie in Abb. 4. Man beobachtet die reichliche Bildung von Bindegewebsfasern in der schmalen Erweichungszone und das zögernde Eindringen des Bindegewebes in die koagulierten Gewebsbezirke.



Abb. 6. 22 Tage alter Herd. Perdrau. Der in Abb. 5 noch schmale Saum bindegewebiger Organisation ist auf Kosten des koagulierten Bezirkes breiter geworden. Er ist hier von Körnchenzellen erfüllt, die zu Schaumzellengranulomen organisiert. *N* Nekrose, *S* Schaumzellengranulom, *C* siehe Abb. 7.

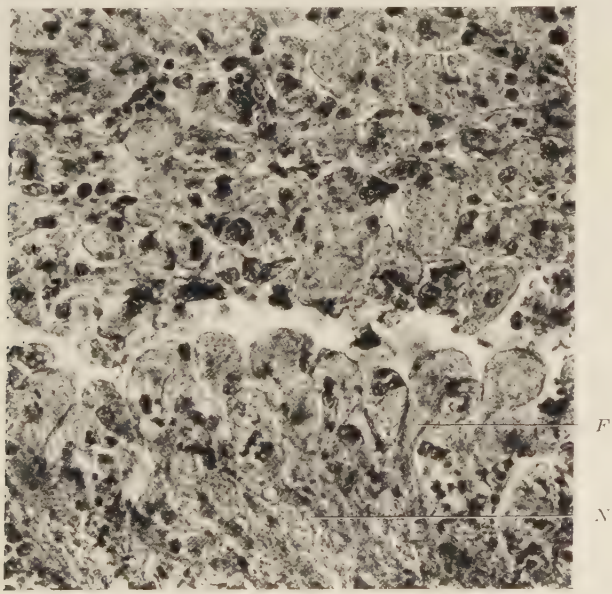

Abb. 7. Einzelbild bei stärkerer Vergrößerung von Abb. 6 bei *C*. *N* Nekrose, *F* Körnchenzellen, die mit rüsselförmigen Fortsätzen in das Innere des koagulierten Gewebes vorzudringen scheinen.

aufgelockerter Saum zu sehen. Vielleicht ist dies der morphologische Ausdruck einer vorangehenden, möglicherweise auf fermentativem Wege erfolgenden „Aufbereitung" des koagulationsnekrotischen Materials.

Das Kennzeichnende an dem bisher geschilderten Vorgang ist die mangelnde Neigung des koagulierten Gewebes zur Verflüssigung und das außerordentlich langsame Tempo des Vordringens der Zellzüge in die anscheinend schwer angreifbare nekrotische Substanz.



Abb. 8. 30 Tage alter Herd. van Gieson. Weitere Verkleinerung des koagulationsnekrotischen Bezirkes *(K)* unter gleichzeitiger Dickenzunahme des bereits organisierten und mit Schaumzellengranulomen erfüllten Teiles *(S)*.

Aber auch die durch den Abbau entstandene, sich mit Körnchenzellen langsam anreichernde Außenzone folgt nun nur zu einem geringen Teil den Regeln, die wir von den Erweichungen her kennen. Nur an wenigen Präparaten ist der Abtransport freier Körnchenzellen nach der Peripherie, ein Leererwerden der Bezirke und die spätere mesodermal-gliöse Vernarbung unter Auftreten cystischer Hohlräume das Vorherrschende. Das Charakteristische und in fast allen Präparaten Wiederkehrende ist vielmehr die Organisation der Körnchenzellen zu schaumzellengranulomartigen Verbänden (Abb. 8 und 9). Dies geschieht weniger in der Form, daß bereits entstandene größere Haufen von Körnchenzellansammlungen nachträglich von feinen Bindegewebszügen durchwachsen und aufgeteilt werden, als vielmehr in der Art, daß unmittelbar hinter der vordersten Reihe gerade sich bildender Körnchenzellen junge Fibroblasten ein feines faseriges Gerüst um sie zu spinnen anfangen, das allmählich eine Verstärkung erfährt. Die Faserbildung des Bindegewebs-

apparates kann offenbar bei der Langsamkeit des Abbaues mit der Entstehung der Körnchenzellen Schritt halten und folgt ihr auf dem Fuß nach. So entsteht ein immer breiter werdender Saum von Schaumzellenverbänden um den immer kleiner werdenden Rest nekrotischen Materials (Abb. 8, 9 und 10). Da sie meist unverändert liegen bleiben, gewinnt man den Eindruck, daß sie gleichzeitig eine raumausfüllende Funktion ausüben. Darauf deutet auch der Umstand hin, daß die bindegewebige



Abb. 9. Einzelbild vom Rande des koagulationsnekrotischen Bezirkes *(K)* von Abb. 8. van Gieson. *S* Schaumzellengranulom.

Faserung in ihnen wahrscheinlich unter dem Einfluß der sich verändernden Verhältnisse der Gewebsstatik eine wesentliche Verstärkung und Vermehrung erfährt. Auch imprägnieren sich die Primitivfibrillen bald mit Kollagen. Besonders derbe Faserzüge bilden sich nach den Rändern der Trepanationslücke aus, wo die statischen Verhältnisse ja die größten Veränderungen erfahren. Man kann darin eine Art Schutzleistung gegen die Gefahr des Hirnprolapses erblicken. Dabei kommt es vor, daß linsenförmige Einzelpakete des Schaumzellengranulomgewebes von derben Bindegewebssträngen abgeschnürt werden. Die Zellen erscheinen in solchen „belasteten" Verbänden dann häufig länglich und platt (s. auch Abb. 10).

Was die zeitlichen Verhältnisse anbetrifft, so geht schon aus der Darstellung hervor, daß die schaumzellengranulomartigen Verbände

von Anfang an zu beobachten sind. In größeren Verbänden wurden sie erst 20, 30 und 38 Tage nach erfolgter Gewebskoagulation beobachtet. Sie scheinen um so besser zur Ausbildung zu gelangen, je langsamer der Abbau durch Körnchenzelien erfolgt, besonders nach dem Inneren der Nekrose zu oder bei großer Ausdehnung der koagulierten Herde. Abb. 11 zeigt einen solchen Verband $8^1/_2$ Monate nach der Gewebskoagulation, wobei das koagulationsnekrotische Material immer noch nicht vollständig resorbiert war.

Abb. 10. *Perdrau*-Präparat vom gleichen Herd wie Abb. 9. Man beachte die feinen Bindegewebsfibrillen, welche jede einzelne Schaumzelle umschließen.

Der so erfolgende Abbau und Umbau der nekrotischen Substanz liefert vielgestaltige Bilder und ist an den einzelnen Präparaten je nach Zeit und Örtlichkeit der Herde und der Größe der Stärke des koagulierten Bezirkes verschieden weit fortgeschritten. Abb. 6 zeigt mit 22 Tagen einen Herd, der noch nicht sehr weit abgebaut ist. Ungefähr gleichalterige andere Herde waren wesentlich weiter vorgeschritten, andere aber wieder weniger. Abb. 8 zeigt mit 30 Tagen nur noch einen kleinen linsenförmigen Rest, umgeben von einem breiten Saum des geschilderten Körnchenzellverbandes. Ein 39 Tage alter Herd schien fast restlos abgebaut zu sein, ein 2 Monate alter dagegen weniger. Eine Kontrolle an Serienschnitten ist allerdings nicht durchgeführt worden. In fast allen Präparaten war ein Zurückbleiben der Abbauvorgänge an

der der Trepanationslücke zugekehrten Seite zu sehen; das hier von den Seiten her einwachsende Granulationsgewebe braucht offenbar längere Zeit, um sich einen Weg zwischen den koagulierten Häuten und der in Elektrodennähe vielleicht härtesten Herdstelle zu bahnen; große Spalten

Abb. 11. $8^1/_2$ Monate alter Herd. van Gieson. *T* Trepanationslücke, *I* eingedrücktes Knochenstück, *S* Schaumzellengranulom, *K* der Rest des koagulierten Gewebes zeigt die Bildung von zahlreichen Spalten und Rissen, die teilweise der Bildung von Cholesterinkrystallen entsprechen dürften. Längs dieser Spalten dringen schmale Bindegewebszüge ein.

und ausgedehnte, die Häute abhebende Blutungen erleichtern anscheinend das Vordringen. In Ventrikelnähe war der Abbau stets sehr verzögert. — An 2,5 und $8^1/_2$ Monate alten Koagulationsherden kann man Bilder beobachten, die die letzten Abbauwege aufzeigen: restliche koagulierte Gewebsbröckel zeigen Aufsplitterungen und Zerspaltungen unter Bildung von krystallnadelähnlichen Lücken, denen anscheinend eine späte Entstehung von Cholesterinnadeln in der nekrotischen Substanz zugrunde liegt. Das Bindegewebe dringt unter Benutzung dieser

sich eröffnenden neuen Wege in diese Spalten ein und nimmt von hier aus die weitere Aufteilung und den Abbau dieser restlichen Teile in Angriff. Abb. 11 zeigt diesen Vorgang in einem $8^1/_2$ Monate alten Herd.

Aus dem Geschilderten läßt sich entnehmen, daß der Abbau an diesen Koagulationsnekrosen schließlich doch sehr weitgehend ist, und schließlich nicht mehr viel von dem nekrotischen Material übrigbleibt. Daß es aber nicht immer so ist, zeigt Abb. 12. Es handelt sich in diesem

Abb. 12. Hämalaun-Eosin-Präparat eines $6^1/_2$ Monate alten Koagulationsbezirkes (Stichkoagulation). *S* Stichkanal. Hier ist abweichend vom gewöhnlichen Verhalten es nur zu einer sehr dürftigen Gewebsreaktion gekommen. Der Koagulationsbezirk ist hier wie ein unangreifbarer Fremdkörper behandelt, der nur von einem schmalen Saum kernarmen Bindegewebes abgekapselt ist *(B)*.

Falle um eine intracerebrale Stichkoagulation. Die Nekrose liegt nach $6^1/_2$ Monaten so gut wie unverändert in einem ganz schmalen fibrösgliösen Narbenring. Im Inneren zeigt sie einige Spaltenbildungen, aber nur ganz spärliche steckengebliebene Versuche des Bindegewebes, darin vorzudringen. Hier und da ist ein schwächlicher, anscheinend bereits wieder zum Stillstand gekommener Ansatz zu Körnchenzellbildungen wahrzunehmen. Das den Stichkanal ausfüllende, von den Häuten her eingewachsene Bindegewebe hat von innen her die Nekrose ebensowenig in Angriff zu nehmen vermocht wie der Saum des umschließenden Bindegewebes. Was der Grund ist, weshalb dieser $6^1/_2$ Monate alte Herd keinerlei wesentliche Abbauerscheinungen zeigt und ganz fremdkörperhaft liegen geblieben ist, ist nicht zu ersehen. Diese Form ist am ehesten

mit einer Art Sequesterbildung zu vergleichen. — Auch bei den übrigen, einem weitgehenden Abbau unterliegenden Herden kann wegen der Langsamkeit des Prozesses, des Auftretens ausgedehnter Schaumzellengranulome und gelegentlich anzutreffender riesenzellähnlicher Gebilde noch von einem fremdkörperähnlichen Organisationsmodus gesprochen werden, nur mit der Einschränkung, daß es neben den Abkapselungsbestrebungen schließlich doch noch zur Resorption mit mehr oder weniger vollständiger Defektdeckung kommt.

Was den Vorgang der Elektrokoagulation im Gehirn anbetrifft, so sehen wir aus unseren Befunden, daß die eigentlichen koagulierten Bezirke jeweils noch von einem schmäleren Saum mehr oder weniger vollständig nekrotischen Hirngewebes umgeben sind, welche als Ausdruck der peripherwärts abnehmenden Intensität der Noxe anzusprechen ist. Bemerkenswert ist dabei die Schärfe der Grenzziehung, mit der sich die koagulierten Bezirke gegen die der Erweichung anheimfallende Zone absetzen. Nach außen von der Erweichungszone nimmt die Schädigung des Gewebes ziemlich schnell ab. Die Gewebskontinuität ist hier erhalten. Die parenchymatösen Gewebsbestandteile, die in unmittelbarer Nachbarschaft des erweichten Gebietes völlig fehlen, tauchen nach außen hin in immer größerer Zahl auf. Umgekehrt verhalten sich die proliferativen Erscheinungen an der Neuroglia und am Gefäßapparat, die in der Nähe des erweichten Gewebes am intensivsten sind. Schließlich ist noch zu erwähnen, daß entzündliche Reaktionen in Form lymphoplasmacytärer Infiltrationen, die z. B. bei abgekapselten Abscessen regelmäßig und in der Umgebung von Fremdkörpern nicht selten zu beobachten sind, trotz der aktiven Vorgänge in unserem Material kaum in Erscheinung traten.

Stellungnehmend zu der Arbeit von *Markiewicz* läßt sich sagen, daß seine Beobachtungen am menschlichen Material sich mit den unserigen an experimentell erzeugten Gewebskoagulationen bei Kaninchen in allen wesentlichen Punkten decken. Die fremdkörperähnlichen Reaktionen, das Auftreten schaumzellengranulomartiger Verbände, das Vorkommen von Spalten in den nekrotischen Resten, die der von Cholesterinkrystallen entsprechen, die Durchwachsung dieser Spalten mit Bindegewebszügen waren auch hier charakteristische wiederkehrende Erscheinungen, die das Bild des Abbaues und der Deckung an diesen Koagulationsnekrosen beherrschten. Amyloidkörperchen, die in den Präparaten von *Markiewicz* als Ausfällungen in der nekrotischen Substanz zu den übrigen Erscheinungen gelegentlich noch hinzutreten, konnten in unserem Material nicht beobachtet werden. Möglicherweise hängt das mit dem hohen Alter der Herde in *Markiewicz'* Material zusammen. Der Unterschied im Grade des Abbaues, der erreicht wird, mag mehrere Gründe haben. Einmal handelte es sich bei den Trägern der Koagulationsnekrosen *Markiewicz'* um sehr alte Individuen, während

hier kräftige, junge Tiere zu den Experimenten herangezogen wurden. Ferner waren bei *Markiewicz* die Nekrosen viel ausgedehnter und die Art ihres Zustandekommens eine andere. Es handelte sich um große zirkulatorische Schäden, bei denen die koagulierten Bezirke nur einen kleineren zentral gelegenen Teil einer umfangreichen Erweichung ausmachten. Bei unserem Material handelte es sich um kleinere umschriebene Bezirke, bei denen die Gewebsschädigung im allgemeinen nicht sehr weit über den Koagulationsbereich hinausreichte. Daraus mögen sich die Unterschiede im Tempo des Ablaufes der Resorption und Organisation zwischen *Markiewicz'* und unserem Material ergeben. Im großen und ganzen scheinen alle Vorgänge am menschlichen Material *Markiewicz'* viel langsamer verlaufen zu sein.

Eines läßt sich hinsichtlich der Deutung der Befunde von *Markiewicz* nun mit Sicherheit sagen, nämlich daß er tatsächlich Koagulationsnekrosen vor sich gehabt hat. Das ergibt sich eben aus der grundsätzlichen Übereinstimmung seiner und unserer Befunde. Zur Pathogenese dieser Koagulationsnekrosen beim Menschen können unsere Untersuchungen freilich nichts beitragen.

Es läßt sich so mit *Markiewicz* feststellen, daß es im Zentralnervensystem auch unter natürlichen Krankheitsbedingungen zu einer Koagulationsnekrose kommen kann und daß diese besondere, wohl charakterisierte Formen des Abbaues aufweist, an denen sie auch zu erkennen ist. — „Kolliquationsnekrose" und „Koagulationsnekrose" sind von Haus aus Befunde, die mit dem bloßen Auge gesehen und bzw. mit dem Finger getastet werden; ihre histologische Erscheinungsweise mußte erst gefunden werden. Daß auch die Koagulationsnekrose schließlich eine Art „Erweichung" durch die allmähliche Resorption erleidet, berechtigt nicht dazu, sie in dem Begriff der Kolliquationsnekrose aufgehen zu lassen, d. h. sie als eine Art protrahierter Kolliquation zu betrachten. Nach Beseitigung des Irrtums, daß auch die Kolliquationsnekrose anfangs ein kurzes Stadium der Gerinnung durchläuft (s. auch *Neubürger*) und unter Beachtung der eigentümlichen Formen der Organisation, denen die Koagulationsnekrose unterliegt, ist eine klare Trennung beider Begriffe notwendig.

Schrifttum.

Markiewicz, T.: Z. Neur. **159** (1937). — *Neubürger, K.:* Verh. dtsch. path. Ges., 21. Tagg **1926**. — *Nissl, F.:* Arch. f. Psychiatr. **32**, H. 2 (1899). — *Seemen, H. von:* Elektrochirurgie. Berlin: Julius Springer 1936. — *Spielmeyer, W.:* Histopathologie des Nervensystems. Berlin: Julius Springer 1922.

Lebenslauf.

Geboren wurde ich am 14. Juli 1910 zu Niederzwehren als Sohn des Karl Credé und seiner Frau Gertrud, geb. Ramelow.

Nach Besuch der Vorschule und des Realgymnasiums I zu Kassel bestand ich 1929 die Reifeprüfung. Darauf studierte ich an den Universitäten München, Frankfurt, Innsbruck und Berlin Medizin. Die ärztlichen Prüfungen legte ich in München 1932 und 1937 ab. Als Praktikant war ich auf der röntgenologischen Abteilung des Landeskrankenhauses Kassel, auf der inneren Abteilung der II. Medizinischen Klinik München und auf der Chirurgischen Klinik in Rostock tätig. Seit dem 1. März 1938 bin ich approbiert. Darauf widmete ich mich am Hirnpathologischen Institut der Deutschen Forschungsanstalt für Psychiatrie meiner Arbeit.

Hans Credé.

Herrn Professor Dr. *Scholz* möchte ich für die Anregung zur Arbeit sowie seine freundliche Unterstützung an dieser Stelle ergebenst danken.